

小型犬の頸部圧迫性脊髄症における動的病変の 臨床学的特徴

田中 宏¹⁾ 北村雅彦¹⁾ 栗山麻奈美¹⁾ 松本有紀¹⁾ 中垣佳浩¹⁾
小関清人¹⁾ 黒川慶一²⁾ 中山正成^{1)†}

1) 奈良県 開業 (中山獣医科病院：〒630-8342 奈良市南袋町6-1)

2) 大阪府 開業 (生光動物病院：〒579-8003 東大阪市日下町4-1-42)

(2015年7月6日受付・2016年1月20日受理)

要 約

2004～2014年の間に頸部椎間板疾患の疑いで来院し、脊椎造影により頸部の圧迫性脊髄症と診断した小型犬(体重2.3～13.0kg)74例を対象として、動的病変の有無について回顧的に調査したところ、12例(16.2%)で動的病変が認められた。静的病変をもつ症例と比較して動的病変をもつ症例は、非軟骨異栄養性犬種に多くみられ、その病変は頸椎尾側領域で椎体の変形や変形性脊髄症のある部位、もしくはその隣接する部位に多発性に認められることが多かった。
——キーワード：頸部圧迫性脊髄症、脊椎脊髄症、動的病変、小型犬。

-----日獣会誌 69, 193～198 (2016)

小型犬における頸部脊椎疾患は、ハンセンタイプI型及びII型椎間板ヘルニアが多く認められるが、一般的にI型椎間板ヘルニアの発生率が高い。一方、大型犬でも同様に椎間板ヘルニアの発生もあるが[1]、頸椎脊髄症(cervical spondylomyelopathy: CSM)が多くみられ、おもに尾側領域の脊椎に関連する病変により脊髄圧迫を受け神経障害を起こす。CSMの脊髄障害に関与する重要な因子として、関節突起や椎弓の骨増生に伴う脊柱管狭窄、脊椎不安定、慢性の椎間板変性、線維輪や靭帯の肥厚などが挙げられているが、病態について不明な点が多い[1-3]。CSMは臨床的に骨関連性及び椎間板関連性の2つに分類されるが、おもに椎間板関連性のCSMが多く、中～高齢の非軟骨異栄養性犬種、特にドーベルマンピンシェルによく発症する[1, 2]。CSMにみられる脊髄圧迫には動的及び静的な要因がある。動的病変(dynamic lesion: DL)は、線維輪や靭帯の肥厚、椎体傾斜による圧迫、静的病変(static lesion: SL)は髄核の脱出や骨の増生による圧迫と考えられており、その鑑別は治療方針を立てるうえで重要である[1-3]。

DLとSLの鑑別は、おもに脊椎造影X線検査時に、側方像において頸部の牽引及び腹側・背側屈曲撮影(ス

トレス撮影)により脊髄の圧迫に変化があるかどうかで判断され、変化がある場合をDL、変化のない場合をSLと区別される。さらにDLは、牽引で圧迫が軽減もしくは消失する場合を牽引反応性病変、屈曲で圧迫が変化する場合を姿勢性病変と分類される[3]。一般的に椎間板関連性のCSMでは、DLを示すことが多い。同様の病態は小型犬でも知られているが、まれといわれており[1]、これまでに臨床学的特徴に関する報告はない。今回、頸部の圧迫性脊髄症を有する小型犬の中で、DLを示す症例の割合について回顧的に調査し、DLをもつ症例の特徴について、椎間板関連性のCSMに照らし合わせて検討した。

材料及び方法

2004～2014年の10年間に頸部脊椎疾患の疑いで来院し、脊椎造影により頸部の圧迫性脊髄症と診断した小型犬(体重2.3～13.0kg)74例を対象とした。

脊椎造影X線検査は、イオヘキソール(イオペリン®240注、テバ製薬㈱、愛知)、0.45ml/kgを使用し、透視下で腰椎穿刺(第5～6あるいは第6～7腰椎間)により実施した。頸部脊椎のX線撮影は、まず自然位

† 連絡責任者：中山正成(中山獣医科病院)

〒630-8342 奈良市南袋町6-1

☎0742-25-0007 FAX0742-25-0005

E-mail:nova@nara-nakayamavet.com

表 動的病変 (DL) をもつ 12 症例の所見

品 種	犬種	臨床症状	罹患期間	椎体の変化	罹患部位	圧迫方向	DLの所見	
1	チワワ	NC	G1	2年10カ月	C6-7SD	C5-6-7	腹側	牽引反応性
2	チワワ	NC	G2	24日	C2-4SD, C6De	C5-6	腹側	牽引反応性
3	チワワ	NC	G3	2日	C6-7SD, C7De	C5-6-7	腹側	牽引反応性
4	チワワ	NC	G3	30日	C3-4SD, C6-7SD	C4-5-6-7	腹側	牽引反応性
5	ミニチュアピンシエル	NC	G3	36日	C3-7SD	C3-4-5-6-7	腹側	牽引反応性
6	ミニチュアピンシエル	NC	G3	10日	C2-4SD, C6-7SD	C3-4-5-6-7	腹側	牽引反応性
7	ポメラニアン	NC	G3	不明	C3-4SD, C6-7SD	C3-4-5	腹側, 背側	姿勢性病変
8	マルチーズ	NC	G2	5日	C2-4SD	C4-5	腹側	姿勢性病変
9	ヨークシャテリア	NC	G3	4カ月	C3-4SD, C5-7SD C7De	C4-5	腹側	牽引反応性
10	キャバリア	C	G2	不明	C6-7SD	C5-6-7	腹側	牽引反応性
11	ウィベット	NC	G2	4日	C4-5SD	C3-4, C5-6	腹側, 背側	姿勢性病変
12	トイプードル	C	G2	3年6カ月	C6-7SD	C5-6	腹側, 背側	牽引反応性

NC: 非軟骨異栄養性犬種 C: 軟骨異栄養性犬種

G1: 頸部痛のみ G2: 歩様異常を認めるが歩行可能 G3: 歩行不能 C: 頸椎 SD: 変形性脊椎症 De: 椎体の変形

で頸部脊髄領域の側方像を撮影し、続いてストレス撮影、腹背像及び左右斜位像の撮影を行った。なお、背側屈曲撮影は症状の悪化が報告されているため [1, 3], できるだけ短時間で撮影するように注意した。脊髄造影所見に基づいて、DL及びSLの症例群に分類し、DL群については、さらに牽引反応性及び姿勢性の2つに区別した。それぞれの症例群について年齢、性別、来院までの罹患期間とその間の治療、来院時の臨床症状 (G1: 頸部痛のみ, G2: 歩様異常を認めるが歩行可能, G3: 歩行不能)、軟骨異栄養性犬種/非軟骨異栄養性犬種の区別、病変数 (単発病変と2椎体以上の多発病変) と椎体の変化 (椎体の変形や変形性脊椎症) の有無、病変部位の分布 (過去の報告 [4, 5] を基に頭側頸椎: C2-4 と尾側頸椎: C4-7 の2領域に区分した) そして治療法と経過を記録した。軟骨異栄養性犬種/非軟骨異栄養性犬種の区別について、過去に椎間板変性に関して報告された研究及び成書を基にし、本検討ではミニチュアダックスフント、ビーグル、シーザー、フレンチブルドッグ、ベキニーズ、トイプードル、パピヨン、ウェルシュコーギー、キャバリアを軟骨異栄養性犬種、その他の品種は雑種を含め非軟骨異栄養性犬種に区別した [3, 6]。

治療法としてDLの症例にはプレドニゾロンによる内科的治療のみ、または外科的治療として、病変部の背側椎弓切除による減圧術を実施したが、圧迫の変化が大きい症例には両側関節突起のスクリューによる経関節固定を併用した。背側部に圧迫がみられた症例に対しては、手術時に切除した黄色靭帯を病理組織診断に供した。SLの症例には、同様に内科的治療のみ、または外科的治療として片側椎弓切除による減圧術を実施し、髄核の摘出を試みた。髄核の脊柱管床や周囲組織への癒着のために髄核の摘出が困難であった場合は、椎弓切除の範囲を拡大して減圧のみとした。

DL群の年齢、性別、来院までの罹患期間とその間の治療、来院時の臨床症状、軟骨異栄養性犬種/非軟骨異栄養性犬種の比率、病変数、椎体の変化の有無及び病変部位の分布との関連性について、SL群と比較した。本検討の統計的検定は、Microsoft Excelにそのアドインソフト (Statcel3, オーエムエス出版, 埼玉) を組み込んで行った。両群間の年齢は Student's t test, 性別、臨床症状、軟骨異栄養性犬種/非軟骨異栄養性犬種の比率、病変数、椎体の変化の有無及び病変部位との関連性は Fisher's exact test を用いた。いずれも有意水準を5%として行った。罹患期間については飼い主からの正確な聴取ができなかった症例があるため、統計学的検定は行わなかった。

成 績

全症例に自然位の撮影で頸部脊髄の圧迫病変を認め、74例のうち、SLの症例は62例 (83.8%), DLの症例は12例 (16.2%) であった。SL群の品種は、ミニチュアダックスフント26例、ビーグル11例、シーザー8例、ヨークシャテリア、チワワ各3例、フレンチブルドッグ、マルチーズ、ベキニーズ、及びトイプードル各2例、ポメラニアン、ミニチュアシナウザー、パピヨン、ウェルシュコーギー及び雑種各1例が含まれていた。DL群の所見を表にまとめた。圧迫所見についてSL群では、腹側正中もしくは腹側～左右いずれかに分布していた。DL群では、全例で腹側正中からの圧迫があり、3例は背側にも圧迫を認め、牽引反応性病変 (図1A, B) が9例、姿勢性病変 (図1C) が3例であった。いずれも骨性病変による左右からの圧迫は認められなかった。

年齢・性別との関連性: DL群及びSL群の年齢は、それぞれ3～15歳齢 (平均7.9歳齢) 及び2～15歳齢 (平均8.5歳齢)、性別は、DL群及びSL群の雄がそれぞれ

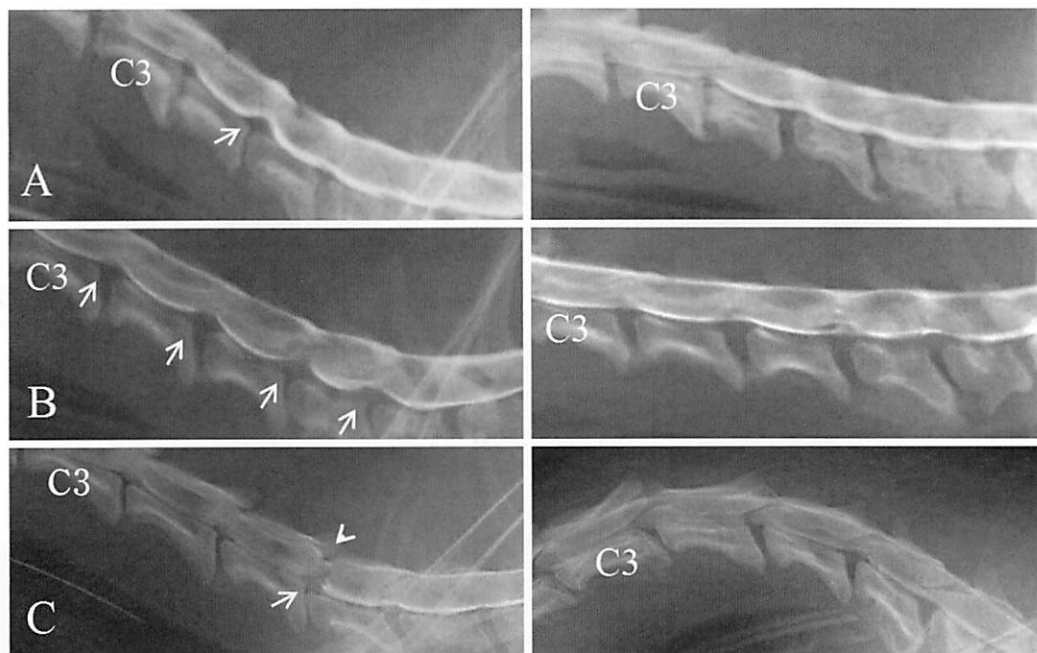

図1 脊椎造影X線検査による動的病変の検出

- A: 単発性, 牽引反応性病変 (症例 9)
自然位撮影 (左) では, C4-5 に腹側圧迫が認められる (矢印).
牽引撮影 (右) で C4-5 の腹側圧迫が消失している.
- B: 多発性, 牽引反応性病変 (症例 6)
自然位撮影 (左) では, C3-7 に多発性に腹側からの圧迫が認められる (矢印).
牽引撮影 (右) で C3-7 の腹側からの圧迫が消失・軽減されている.
- C: 姿勢性病変 (症例 11)
自然位撮影 (左) では C3-4 に軽度の腹側からの圧迫が認められ, C6 椎体頭側の下方への変位, C5-6 において腹側 (矢印) 及び背側 (矢頭) からの圧迫が認められる.
屈曲撮影 (右) で C3-4 の圧迫の程度は不明瞭であるが, C5-6 の圧迫が消失している.

8例及び37例, 雌がそれぞれ4例, 25例でいずれも有意差を認めず (それぞれ $P=0.6$, $P=0.5$), 病変との関連性は認められなかった.

来院までの罹患期間とその間の治療: 罹患期間は, DL群が2~1260日 (平均251.4日) で, その間にプレドニゾロンあるいは非ステロイド性抗炎症薬による内科的治療を受けていたものが91.7% (11/12例) であった. SL群では, 聴取できたものとみると1~90日 (平均15.4日) で, 同様の内科的治療を受けていたものが82.3% (51/62例) であった.

来院時の臨床症状との関連性: DL群ではG1が8.3% (1/12例), G2が41.7% (5/12例), G3が50.0% (6/12例), SL群では, G1が32.2% (20/62例), G2が45.2% (28/62例), G3が22.6% (14/62例) で, DL群ではG3, SL群ではG1の比率が高かった ($P<0.05$).

軟骨異栄養性犬種/非軟骨異栄養性犬種との関連性 (図2A): DL群で軟骨異栄養性犬種が16.7% (2/12例), 非軟骨異栄養性犬種が83.3% (10/12例), SL群では軟骨異栄養性犬種が82.3% (51/62例), 非軟骨異栄養性犬種が17.7% (11/62例) で, DLの発症は非軟骨異

栄養性犬種に, SLの発症は軟骨異栄養性犬種に多く, 病変との関連性が認められた ($P<0.05$).

病変数との関連性 (図2B): DL群は単発病変が33.3% (4/12例), 多発病変が66.7% (8/12例), SL群は単発病変が96.8% (60/62例), 多発病変が3.2% (2/62例) で, DL群では多発病変が, SL群では単発病変が多く, 病変数と病変の関連性が認められた ($P<0.05$).

椎体の変化の有無との関連性 (図2C): DL群では, 全例 (100%) で病変部位あるいはその隣接する部位に椎体の変化が存在するのに対し, SL群では椎体の変化を認めなかったものが87.1% (54/62例), 認めたものが12.9% (8/62例) で, 椎体の変化の有無と病変との関連性が認められた ($P<0.05$).

病変部位との関連性 (図2D): DL群及びSL群の罹患椎間板はそれぞれ24及び64椎間であった. DL群及びSL群の罹患椎間板が頭側頸椎に占める割合はそれぞれ16.7% (4/24椎間) 及び35.9% (23/64椎間), 尾側頸椎に占める割合はそれぞれ83.3% (20/24椎間) 及び64.1% (41/64椎間) で, 病変部位との関連性は

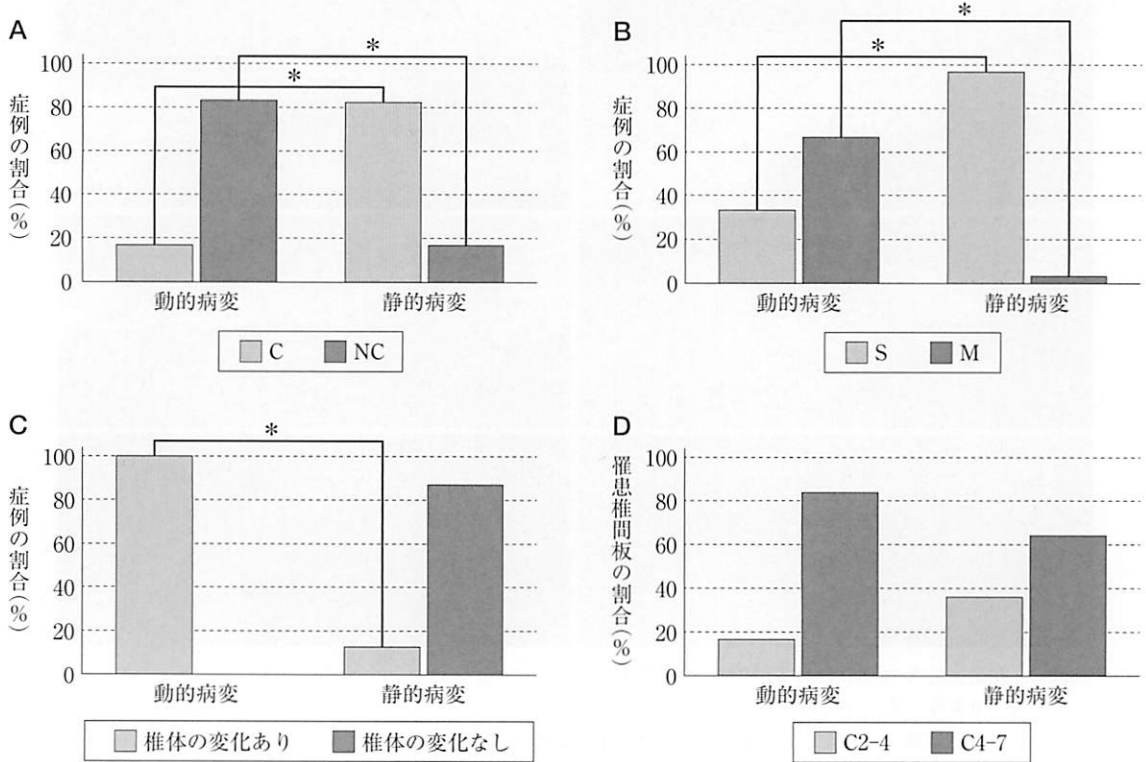


図2 動的及び静的病変の比較 (* : $P < 0.05$)

A : 病変と軟骨異栄養性犬種/非軟骨異栄養性犬種との関連性

(C : 軟骨異栄養性犬種 NC : 非軟骨異栄養性犬種)

B : 病変と病変数との関連性 (S : 単発病変 M : 多発病変)

C : 病変と椎体の変化との関連性

D : 病変と病変部位の関連性

認められなかったが ($P=0.1$), いずれも尾側頸椎での発生率が高かった。

治療と経過 : DL群12例のうち, 1例は内科的治療を, 11例は背側椎弓切除術を実施した。表に示した症例1, 3~7及び10の多発症例は連続背側椎弓切除術, 残りは単一の背側椎弓切除術を行った。症例9は背側椎弓切除部位における関節突起の固定も併用し, 症例11(図1C)に関しては, 圧迫の重度な部位のみ背側椎弓切除術を行い, 関節突起の固定を併用した。すべての症例で症状の改善が認められたが, 外科手術を行った1例に再発が認められた。背側に圧迫を認め, 手術を行った2例において切除した黄色靭帯の病理組織診断結果は, いずれも慢性化した靭帯炎による肥厚であった。SL群62例のうち, 1例は内科的治療を, 61例は片側椎弓切除術を実施した。39例は片側椎弓切除術により髄核を摘出し, 残りの22例は摘出できなかったため, 椎弓の切除範囲を拡大し減圧術のみとした。全例に症状の改善が認められたが, 1例が観察中に死亡した(術後2週間)。この症例の死因は特定できなかった。

考 察

頸部の圧迫性脊髄症と診断された小型犬の16.2%が

DLを示し, 小型犬におけるDLは決してまれではないと考えられた。罹患期間について, 聴取できたのみでみると, SL群が平均15.5日に対して, DL群は平均275.7日とより慢性の経過をたどっていた。また来院時の臨床症状は, DL群でより重度の症状を示す症例が多かった。しかし, 来院までの罹患期間の違いや内科的治療の有無などの臨床経過の差があるため, 単純には比較できないと思われる。

軟骨異栄養性犬種/非軟骨異栄養性犬種の比率では, 病変との関連性が認められた。一般的に軟骨異栄養性犬種はI型椎間板ヘルニアの発生率が高く, SLが多いことを反映していると思われる。一方, 非軟骨異栄養性犬種はII型椎間板ヘルニアの発生率が高い。骨関連性のCSMでは, 骨性病変による脊柱管の狭窄が認められ, 若齢で発生することから, 先天的な要因が考えられているが, 椎間板関連性のCSMではDLを示すことが多く, その要因は, 慢性の椎間板変性に続発するII型椎間板ヘルニアや線維輪・支持靭帯の肥厚によるものと考えられており, 非軟骨異栄養性犬種に多く発症する[1-3]。今回, DLを示したものは2例を除き, 残りすべてが非軟骨異栄養性犬種であった。圧迫所見は, すべて腹側正中からの圧迫であり, 骨性病変が関連すると考えられる

左右からの圧迫は認められなかった。さらに背側に圧迫が認められた3例のうち2例の黄色靭帯は病理組織学的に慢性靭帯炎による肥厚と診断された。これらのことから小型犬においてもDLをもつ症例は大型犬の椎間板関連性のCSMと同様の要因を有する可能性が考えられる。

変形性脊椎症は、線維輪と椎体終板をつなぐ線維が緩むことで椎間板の変性や線維輪の断裂が起こり、この状態が慢性的な椎間板腔の不安定性を招き、それを安定化させるための反応と考えられている [7-9]。そして椎体が安定化すると、隣接部の椎間板へのストレスが増加し、その部位にⅡ型椎間板ヘルニアが発症する可能性が示唆されている。また、犬で線維輪の断裂は線維輪の肥厚を起こすことも報告されている [7, 8]。CSMにおけるDLは必ずしも不安定性の存在を示すものではないとされている [1]。近年、CSMの犬では不安定性が発生因子として支持されていない [1]。CSMにおける変形性脊椎症との関連性に関する報告は見当たらないが、今回、DL群では全例に椎体の変化が認められ、さらに多発性の発生が認められた。これらのことからDLをもつ症例では、変形性脊椎症が認められる部位、あるいはそれに隣接した部位の椎間板に慢性的な不安定が存在しており、複数の部位で椎間板に関連した病変を起こしている可能性も考えられる。変形性脊椎症は胸椎中央部から胸腰椎部及び第7腰椎仙椎間に多発し、それ自体通常は偶発的な所見で、臨床症状との相関関係はないといわれているが [8, 9]、頸髄に関連した臨床症状がある場合、頸椎における変形性脊椎症は、動的病変の存在を示唆する一つの所見かもしれない。

今回の比較では、発生部位との関連性は認めなかったが、DL及びSL群共に尾側頸椎での発生が多く、DL群でより顕著であった。一般的に小型犬における頸部の椎間板疾患の病変部位はC2-3での発生が多く、尾側では減少するといわれている [3]。CSMでは尾側頸椎に多く、頭側及び尾側頸椎における生体力学的な違いが考察されている。尾側頸椎における動的運動パターンに関する研究では、頭側頸椎に比べ、尾側頸椎ではねじれの力が大きく [5]、尾側頸椎の椎間板に影響すると考えられている [1]。ねじれの力は椎間板の変性に大きく関与していることが人医療で報告されている [10]。今回の検討では、これまでの報告 [3] と異なり、SL群においても尾側頸椎に発生が高かった。これは、生体力学的な理由が椎間板変性に関与しているかどうかは不明であるが、小型犬でも大型犬に報告されているような頸椎の位置における生体力学的な違いが存在し、椎間板に影響を与えている可能性が考えられる。軟骨異栄養性犬種では椎間板ヘルニアは頭側頸椎での発生が一般的であるといわれていることも考慮すると、犬種によってもその違い

が存在するかもしれない。小型犬の頸部圧迫性脊髄症の病態解明のためには、大規模な疫学的調査を行うとともに、生体力学的な調査が必要であると思われる。

CSMのDLに対する外科的治療として、伸延—安定化術 [1, 11]、頸椎関節形成術 [12] や背側椎弓切除術 [13] など、さまざまな治療法について有効性が検討されている。今回、小型犬のDLに対する外科的治療として、背側椎弓切除術（及び関節突起の固定を併用）を実施し、良好な結果が得られた。頸椎に対する背側アプローチでは、今回のように背側部の圧迫が認められた場合、その除去が可能であり、また背側椎弓の除去という減圧窓を大きく作ることが腹側の圧迫に対する減圧に寄与した可能性がある [14]。さらに背側椎弓切除術は多発性病変に対して適用が可能である [13]。しかしながら、症例数が少ないため、背側椎弓切除術の有効性に対する適切な評価には限界がある。今後は、その他の手術法も含めて比較検討していく必要があると思われる。

本検討の結果、小型犬においてDLは非軟骨異栄養性犬種で多くみられ、多発性に、頸椎尾側領域で椎体の変形や変形性脊椎症が認められる部位、もしくはその隣接する部位での発生が多いという特徴をもっていた。頸部の圧迫性脊髄症を有する小型犬においても椎間板関連性のCSMと同様なDLをもつ症例が少なからず認められたことは小型犬に対しても、頸椎疾患の診断に際し、病態に応じた手術法を検討するうえで、DLを検出する検査法をルーチンに取り入れるべきであると思われる。

引用文献

- [1] da Costa RC : Cervical Spondylomyelopathy (Wobbler Syndrome) in Dogs, Spinal disease, da Costa RC, et al eds, Vet Clin North Am Small Anim Pract, 40, 881-913 (2010)
- [2] De Decker S, da Costa RC, Volk HA, Van Ham LM : Current insights and controversies in the pathogenesis and diagnosis of disc-associated cervical spondylomyelopathy in dogs, Vet Rec, 171, 531-537 (2012)
- [3] Sharp NJH, Wheeler SJ : Cervical spondylomyelopathy, Small spinal disorders, Sharp NJH, Wheeler SJ, et al eds, 2nd ed, 211-246, Elsevier Mosby, London (2005)
- [4] Fitch RB, Kerwin SC, Hosgood G : Caudal cervical intervertebral disk disease in the small dog: Role of distraction and stabilization in ventral slot decompression, J Am Anim Hosp Assoc, 36, 68-74 (2000)
- [5] Johnson JA, da Costa RC, Bhattacharya S, Goel V, Allen MJ : Kinematic motion patterns of the cranial and caudal canine cervical spine, Vet Surg, 40, 720-727 (2001)
- [6] Bergknut N, Egenvall A, Hagman R, Gustås P, Hazewinkel HA, Meij BP, Lagerstedt AS : Incidence of intervertebral disk degeneration-related diseases and associated mortality rates in dogs, J Am Vet Med

- Assoc, 240, 1300-1309 (2012)
- [7] Levine GJ, Levine JM, Walker MA, Pool RR, Fosgate GT : Evaluation of the association between spondylosis deformans and clinical signs of intervertebral disk disease in dogs: 172 cases (1999-2000), *J Am Vet Med Assoc*, 228, 96-100 (2006)
- [8] Morgan JP, Ljunggren G, Read R : Spondylosis deformans (vertebral osteophytosis) in the dog, A radiographic study from England, Sweden and U.S.A., *J Small Anim Pract*, 8, 57-66 (1967)
- [9] Thomas WB, Fingroth JM : Spondylosis deformans, Advane intervertebral disc disease in dogs and cats, Fingroth JM, et al eds, 67-74, Wiley Blackwell, Iowa (2015)
- [10] Farfan HF, Cossette JW, Robertson GH, Wells RV, Kraus H : The effects of torsion on the lumbar intervertebral joints: the role of torsion in the production of disc degeneration, *J Bone Joint Surg Am*, 52, 468-497 (1970)
- [11] Steffen F, Voss K, Morgan JP : Distraction-Fusion for Caudal cervical spondylomyelopathy using an intervertebral cage and locking plates in 14 dogs, *Vet Surg*, 40, 743-752 (2011)
- [12] Adamo PF : Cervical arthroplasty in two dogs with disk-associated cervical spondylomyelopathy, *J Am Vet Med Assoc*, 239, 808-817 (2011)
- [13] Risio LD, Muñana K, Murray M, Olby N, Sharp NJH, Cuddon P : Dorsal laminectomy for caudal cervical spondylomyelopathy: Postoperative recovery and long-term follow-up in 20 dogs, *Vet Surg*, 31, 418-427 (2002)
- [14] Gill PJ, Lippincott CL, Anderson SM : Dorsal laminectomy in the treatment of cervical intervertebral disk disease in small dogs: A retrospective study of 30 cases, *J Am Anim Hosp Assoc*, 32, 77-80 (1996)

Characteristics of Dynamic Lesions on Small-Breed Dogs with Cervical Spinal Disease

Hiroshi TANAKA¹⁾, Masahiko KITAMURA¹⁾, Manami KURIYAMA¹⁾, Yuki MATSUMOTO¹⁾, Yoshihiro NAKAGAKI¹⁾, Kiyoto KOSEKI¹⁾, Keiichi KUROKAWA²⁾ and Masanari NAKAYAMA^{1)†}

1) *Nakayama Veterinary Hospital, 6-1 Minamifukuro-cho, Nara City, 630-8342, Japan*

2) *Seiko Animal Hospital, 4-1-42 Kusaka-cho, Higashiosaka City, 579-8003, Japan*

SUMMARY

In a study of small-breed dogs with suspected cervical intervertebral disc disease that was conducted between 2004 and 2014, the findings of 74 dogs diagnosed with compressive myelopathy through the use of myelography were reviewed retrospectively. Dynamic lesions were observed on 12 (16.2%) of the dogs examined. Compared with static lesions, dynamic lesions were commonly seen on non-chondrodysphoid dogs. In addition, in cases involving multiple lesions, the incidence was higher in the region with vertebral deformation/spondylosis deformans or the adjacent site.

— Key words : cervical compressive myelopathy, cervical spondylomyelopathy, dynamic lesion, small-breed dog.

† Correspondence to : Masanari NAKAYAMA (*Nakayama Veterinary Hospital*)

6-1 Minamifukuro-cho, Nara City, 630-8342, Japan

TEL 0742-25-0007 FAX 0742-25-0005 E-mail : nova@nara-nakayamavet.com

J. Jpn. Vet. Med. Assoc., 69, 193 ~ 198 (2016)